

נתוני רקע
התוויה לבדיקה
בוצע פסק זמן
בדיקה פיזיקלית:

דמם מדרכי העיכול : דמם רקטלי . שינוי בפעולות מעיים .

מצב כללי
יציב ללא סמני מצוקה
ASA Score: 2
mallampati: 2

20 Diprivan מ"ג

תרופות

מהלך הבדיקה

בוצעה בדיקה רקטלית : טחורים
הכנה :

הכנה ימין : 2 - חתיכות קטנות של צואה ו/או נוזל עכור אך הרירית נצפתה היטב
הכנה רוחבי : 3 - כל הסגמנט נצפה היטב ללא שארית צואה או נוזל עכור
הכנה שמאל : 3 - כל הסגמנט נצפה היטב ללא שארית צואה או נוזל עכור
סה"כ דרגת נקייון (סיכום) : 8/9
עומק הבדיקה : איליאום סופי
צקום זוהה על פי : השסתום האילאו-צקלי, קפלים אופייניים ופתח האפנדיקס .

היפוך ברקטום :

בוצע
בוצע היפוך טחורים

ממצאים

טחורים : דרגה II
נלקחו ביופסיות : נלקחו ביופסיות

מיקום	בקבוק
נגע שטוח פלקסורה ימנית	1
בפלקסורה ימנית נגע שטוח 12 מ"מ, נדגם וצולם.	
שאר חלקי הקולון תקינים.	
אילאום סופי - תקין	
טחורים פנימיים.	

אבחנות

נתוני רקע

התוויה לבדיקה:

בוצע פסק זמן
בדיקה פיזיקלית:

דיספגיה: . למוצקים ,

מצב כללי
יציב ללא סמני מצוקה
ASA Score: 2
mallampati: 2

תרופות

עם מתן חמצן ותוך ניטור באוקסימטר.
Dormicum 2 mg , Fentanyl 0.05 mg , Diprivan , 30 מ"ג

מהלך הבדיקה

נסרקו וושט, קיבה ותריסריון עד לחלק שני- שלישי כולל תרגיל היפוך קיבה .

מצאים

וושט:

קיבה (+תרגיל היפוך):

תריסריון:

אזופגוטיס קלסיפקצית לוס אנגילס A
רירית בעלת מראה נודולרי . אנטרום הרניה סרעפתית גולשת קטנה (> 3 ס"מ) .
תריסריון תקין עד לחלק שני- שלישי .

ביופסיות:

נלקחו ביופסיות

מיקום	בקבוק
אנטרום נודולרי	1

אבחנות

Esophagitis
Gastritis
Gastric Hiatal Hernia

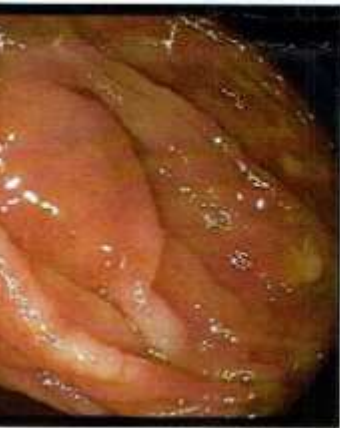R/O RT FLEXURE POLYP
HEMORRHOIDS

המלצות

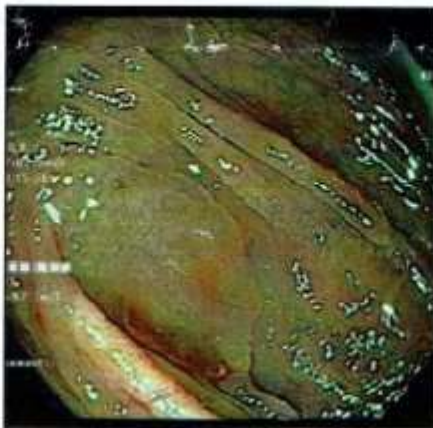
יש לציין כי ממצאים זעירים עלולים לא להתגלות בייחוד אם ההכנה איננה אופטימלית.
להימנע מנהיגה במשך 12 שעות.
יש למסור את דוח הבדיקה לרופא המטפל.
במידה ומתפתח כאב בטן חזק, חום או דמם יש לפנות לחדר מיון ולהביא עימך את דוח הבדיקה.

לברר ביופסיות
מעקב פרוקטולוגי

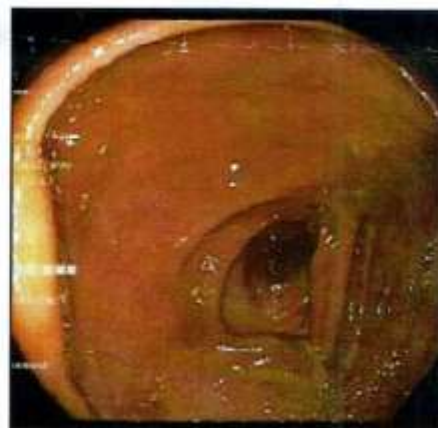
גסטרו תמונה - 2



suspected polyp rt flexure גסטרו



Cecum גסטרו תמונה - 0



Rectum retroflexed גסטרו תמונה - 3

